Lane Medical Library

Aus der Königl. Chirurgischen Universitätsklinik zu Berlin, Ziegelstr. 5-9.
Direktor: Geh. Med.-Rat Prof. Dr. Bier.

Ueber Versuche, die Knochenregenerationsfähigkeit des Rippenperiostes nach Rippen-Resektion zu verhüten.

INAUGURAL-DISSERTATION
ZUR
ERLANGUNG DER MEDIZINISCHEN DOKTORWÜRDE
AN DER
FRIEDRICH-WILHELMS-UNIVERSITÄT ZU BERLIN.

Von
Wilhelm v. Goeldel
aus Bad Reichenhall.

Tag der Promotion: 1. April 1911.

Hermann Blanke's Buchdruckerei und Verlag
Berlin C. 54,
Kleine Rosenthalerstrasse 9.

Gedruckt mit Genehmigung
der
Medizinischen Fakultät der Universität Berlin.

Referent: Geh. Med.-Rat Prof. Dr. Bier.

Meiner hochverehrten Gönnerin
Frau v. Leuthold
in Dankbarkeit gewidmet.

Digitized by the Internet Archive
in 2026

https://archive.org/details/ueberversuchedie0000wilh

Der 39. Kongress der Deutschen Gesellschaft für Chirurgie, der im März 1910 in Berlin tagte, brachte verschiedene Vorträge und eine lebhafte Diskussion über die chirurgische Behandlung der Stenose und der starren Dilatation des Thorax.

Aus diesen Verhandlungen ging deutlich hervor, dass es bei der operativen Mobilisierung des starr dilatierten Thorax unbedingt notwendig ist, das Perichondrium bezw. Periost der Rippen vollständig zu entfernen, um eine spätere Regeneration derselben zu vermeiden. Die Entfernung des hinteren Perichondriums bezw. Periosts hatte aber, wie von den besten Operateuren bestätigt wurde, manche Schwierigkeiten. Erstens ist die Technik an und für sich nicht ganz einfach, und zweitens besteht die Gefahr, einen Pneumothorax zu schaffen, der eine ernste Komplikation darstellt.

Es lag deshalb nahe, nach Mitteln zu suchen, die die osteogene Schicht des Perichondriums bezw. Periosts zu vernichten im stande sind. Zwei Wege könnten zum Ziele führen:

1. Der physikalische,
2. der chemische.

Professor Klapp gab mir nun den Auftrag, auf experimentellem Wege am Hunde Versuche darüber anzustellen, ob sich durch Kauterisation nach subperiostaler Rippen oder subperichondraler Knorpelresektion die Regenerationsfähigkeit des Periosts und Perichondriums zerstören liesse.

Der Zweck vorliegender Arbeit ist, über die von mir angestellten Versuche zu berichten. Bevor ich jedoch mit der Schilderung der Experimente beginne, möchte ich einen kurzen Ueberblick über die chirurgischen Vorschläge und Versuche der Thoraxmobilisation geben.

Vor nahezu 50 Jahren stellte W. A. Freund[1]) Untersuchungen über den Zusammenhang von gewissen Lungenkrankheiten mit primären Rippenknorpelanomalien an. Er wies damals nach, dass vor allem teils angeborene, teils erworbene Anomalien der Rippenknorpel sehr oft eine Verengerung der oberen Brustkorböffnung im Gefolge haben. Ferner brachte Freund den Nachweis, dass infolge dieser Verengerung der Brustkorbapertur zwei der verbreitetsten Lungenkrankheiten — der Tuberkulose und dem Empysem — Vorschub geleistet wird.

Was zunächst die Lungentuberkulose betrifft, so hält Freund eine Verkürzung des ersten Rippenknorpels und die dadurch bedingte Stenose der oberen Brust-

[1]) W. A. Freund: Der Zusammenhang gewisser Lungenkrankheiten mit primären Rippenknorpelanomalien, Erlangen 1859.

korböffnung in vielen Fällen bei der Entstehung der tuberkulösen Spitzenaffektion für aetiologisch wichtig. Durch die Verkürzung des ersten Rippenknorpels wird der erste Rippenring schwerer beweglich, ja sogar vollkommen starr. Diese Anomalie hat natürlich eine Einengung der Lungenspitzen zur Folge. Die Einengung bedingt eine schlechtere respiratorische Ausdehnung und eine schlechtere zirkulatorische Versorgung der Lungenspitzen. Also wird ein sehr günstiger Boden für Ansiedlung der Spitzenphthise geschaffen.

In seiner Schlussfolgerung fordert Freund die einseitige oder doppelseitige Durchschneidung des ersten Rippenringes, wenn es sich um eine durch Stenose und Unbeweglichkeit der oberen Brustappertur bedingte Spitzenaffektion handelt.

Beim Emphysem handelt es sich nach diesem Autor grösstenteils um Brustkorbunregelmässigkeiten, die erst von Erwachsenen erworben werden.

Er stellt in vielen Fällen des alveolären Emphysems Veränderungen der Rippenknorpel fest, die in einer Zerfaserung, Höhlenbildung, Kalkablagerung und zuletzt in einer Volumenszunahme bestehen.

Freund unterscheidet zwei Formen: Die erste Form, die hauptsächlich nur jugendliche Individuen befällt, ergreift nur die oberen Rippenknorpel, während bei der zweiten Form fast alle Rippenknorpel gleichzeitig in Mitleidenschaft gezogen werden.

Letztere Form wird fast ausschliesslich bei Erwachsenen beobachtet. Die Folgen dieser Rippenknorpelerkrankung führen zu einem dauernden vermehrten Spannungszustand des ganzen Brustkorbs, wie er beim fassförmigen Thorax des Emphysematikers zum Ausdruck kommt.

Gegen die gleichzeitig verminderte Elasizität der Rippen gibt Freund kein Mittel an, gegen die Verminderung der Rippenbeweglichkeit wird chirurgische Durchschneidung des Knorpels und endlich gegen seine Volumenzunahme Excision eines Stückes aus demselben empfohlen.

Freund schliesst seine Ausführungen mit den Worten: „Man denkt an eine Chondrotomie, um dem Spannungszustand abzuhelfen."

Lange Zeit verging, bis der Gedanke Freunds operativ verwirklicht wurde. Erst März 1906 fand die erste Freund'sche Operation statt. Seitdem häuften sich diese chirurgischen Thoraxmobilisierungen, die von wechselndem Erfolg begleitet waren.

In erster Linie wurden die anfänglich befriedigenden Resultate der Thoraxlüftung häufig dadurch beeinträchtigt, dass das hintere Rippenperichondrium, bezw. Rippenperiost von neuem wieder Knochen nachbildete und die durch die Operation verbesserte Exkursionsfähigkeit des Thorax infolge von dieser Knochenneubildung wieder verschlechtert wurde.

Schon Brauer[2]), der als erster die Cardiolyse 1902 vorschlug, erkannte, wie wichtig es sei, das hintere Rippenperiost an seiner Knochenregenerationsfähigkeit zu hindern. Gleichzeitig war man sich der technischen Schwierigkeiten bewusst, das hintere Periost nach subperiostaler Rippenresektion von der darunter liegenden Pleura zu trennen, ohne dieselbe zu schädigen. Einige Jahre später schreibt König[3]): „Auf die Excision des vorderen und hinteren Periosts wird von den Autoren ganz besonderer Wert gelegt, von dem Gedanken aus, dass eine Regeneration der Rippen den Erfolg illusorisch macht.“ Er fährt dann fort: „Die Frage, ob das Periost entfernt werden muss, ist wichtiger, als es zunächst scheinen mag; denn alle Operateure sind darin einig, dass dieser Akt grosse Schwierigkeiten bereitet, dass man sehr vorsichtig dabei sein müsse, kurz daher den Eingriff kompliziere.“

Ganz ähnlich schildert Danielsen[4]) die Wichtigkeit und die Schwierigkeit der Entfernung des hinteren Rippenperiosts.

Bei einem Fall von Lungenemphysem, den von Bramann[5]) im April 1907 operiert hatte, fand sich bei einer nach einigen Monaten vorgenommenen Nach-

---

[2]) M. M. W. 1002, S. 1072.
[3]) C. f. Chirurgie 1907, No. 27.
[4]) Beiträge z. klin. Chirurgie 1906, Bd. 51.
[5]) Stieda M. M. W. No. 48, S. 2374.

untersuchung, dass sich die excidierten Knochenstücke regeneriert hatten.

Stieda[6]) sagt am Schlusse seines Vortrags auf der 79. Versammlung deutscher Naturforscher und Aerzte über die Technik der Freund'schen Operation: „Es muss natürlich äusserst vorsichtig operiert werden, um einen Pneumothorax zu vermeiden. Die Pleura ist bei dem starr dilatierten Thorax ausserordentlich dünn und kann also sehr leicht einreissen."

Ferner möchte ich noch die Worte v. d. Veldens[7]) auf dem letzten Chirurgenkongress anführen: „Bleibt nämlich das Perichondrium posterius bei der Operation erhalten, so kommt es zu einer Perichondritis ossificans, die das Operationsintervall scheidenförmig umfasst und die mobilisierten Enden zwingenartig wieder an einanderpresst. Es ist daher notwendig, das hintere Perichondrium mit zu entfernen.

Freund[8]) selbst sagt auf demselben Congress unter Punkt IV seiner Schlussbemerkungen: „Verhütung der Restitution der excidierten Knorpelstücke."

Diese Worte Freunds lassen deutlich erkennen, wie wichtig eine definitive Vernichtung des hinteren Periost bezw. Perichondriums der Rippen sei.

---

[6]) Vortrag auf der 79. Vers. d. Naturforscher und Aerzte in Dresden, 17. 9. 1907.

[7]) V. d. Velden, Verhandlung der Deutschen Gesellschaft für Chirurgie 1910, S. 291.

[8]) W. A. Freund, Verhandl. der Deutschen Gesellschaft f. Chir. 1910, S. 286.

Im Vorhergehenden habe ich die Schwierigkeiten darzulegen versucht, die bisher sowohl bei der chirurgischen Thoraxmobilisierung, wie bei der Cardiolyse dem Operateur daraus erwuchsen, dass das Entfernen des hinteren Rippenperiosts durch die Nähe der Pleura technisch nicht leicht ist. Lässt man aber das Periost stehen, so hat man später möglicherweise mit einer Knochenneubildung zu rechnen, die unerwünscht ist.

Wie unverwüstlich das Periost an und für sich ist, geht sehr deutlich aus den Versuchen Grohés[9]) hervor, die dieser über „die vita propria der Periostzellen“ angestellt hatte. Seine Experimente zeigten, wie selbst excidierte und dann transplantierte Periststücke ihre Lebensfähigkeit noch tagelang behielten. Seine interessanten Ausführungen schliesst Grohé mit den Worten:

„Die Uebereinstimmung meiner erfolgreich verlaufenen Periostübertragungen mit den Ergebnissen früherer Beobachter lässt keinen Zweifel daran, dass die Kernschicht dieses Gewebes im Kadaver eines Kaninchens bis in den fünften Tag hinein nicht nur erholungsfähig, sondern zu derjenigen Proliferationsfähigkeit geeignet bleiben kann, welche man in der Wissenschaft als ausschliessliche Eigenschaft lebenswarm entnommener frischer Gewebe zu betrachten gewohnt ist.“

---

[9]) Grohé die vita propria der Periostzellen, Virchow-Archiv 1898, Bd. 155.

Die Versuche, die ich, angeregt durch Professor Klapp, unternahm, hatten nun den Zweck, das hintere Rippenperiost durch Kauterisation zu vernichten.

Ich experimentierte an verschieden alten, mittelgrossen Hunden; denn wahrscheinlich ist es, dass bei jüngeren Tieren sich eine stärkere Neigung zur Knochenregeneration finden wird wie bei älteren.

Ferner resecierte ich verschieden grosse Rippenstücke, von der Erwägung ausgehend, dass sich etwa neubildende Knochen um so eher verschmelzen werden, je näher die Rippenresektionsstellen zusammenliegen.

Auch liess ich die Versuchstiere verschieden lange am Leben, um über die Dauerwirkung der Kauterisa-Kauterisation auf das hintere Rippenperiost Schlüsse ziehen zu können.

Von den Resektionsstellen fertigte ich ein Röntgenbild an und nahm zusammen mit Prof. Beitzke eine histologische Untersuchung des zwischen den resecierten Rippenenden gewachsenen Gewebes vor.

Zuerst will ich nun die von mir eingehaltene Operationstechnik, dann die Versuche, zuletzt die Resultate anführen.

Bei der Operation der Hunde ging ich folgendermassen vor:

Ich legte über der zu resecierenden Rippe nach Rasieren der Haut und Jodstrich einen ca. 10 Centi-

meter langen Längsschnitt an, der die Haut, Fettgewebe und Muskulatur bis auf das Rippenperiost durchtrennte. Das weisslich schimmernde Rippenperiost spaltete ich längs der Rippe und schob es mit dem Raspatorium nach beiden Seiten bis zum Umschlagsrand nach der pleuralen Seite der Rippe zu ab. Um bei Ablösung des hinteren, beim Hunde übrigens recht dünnen Periosts von der Rippe eine Pleuraverletzung zu vermeiden, führte ich meist mühelos eine Déchamp'sche Nadel zwischen hinterem Periost und Rippe durch. Mit schabenden Bewegungen löste ich dann dieses ab und resecierte Rippenstücke von ca. 1,0 Centimeter bis 6,5 Centimeter Länge. Das nun freiliegende Periostbett wurde mit dem Thermokauter verschorft, wobei man sich vor einem zu steilen Halten des Instrumentes zu hüten hat, um nicht in die Pleura zu gelangen.

Hierauf nähte ich die tieferen Schichten der Wunde mit Katgut, die Haut wurde durch Seidennaht geschlossen.

Es wäre vielleicht zu empfehlen, anstatt der jetzt im Gebrauch befindlichen Thermokauter ein hockeyartig gekrümmtes Instrument wie nachstehende Zeich-



nung anfertigen zu lassen, mit dem man das Periost auf einfachere Weise verschorfen könnte.

Die Tiere vertrugen den Eingriff alle sehr gut, die Wunden heilten rasch ohne weitere Komplikationen, die Hunde liefen am zweiten Tage herum und frassen wie sonst. Ein Tier verlor ich am fünften Tage nach der Operation an den Folgen eines Pneumothorax. Dieser Misserfolg dürfte dem wenig geübten Operateur zuzuschreiben sein.

Versuchstier	operiert	Exitus	Länge der resicierten Stücke	Getötet	Makroskop. Bef. d. Resektionsstellen	Der Hund bl. oper. am Leben
I.	22.4.10.	—	ca. 1,0 cm.	30.6.10.	Pseudarthrose	69 Tage
II.	29.4.10.	4.5.10.	1 cm.	—	Pneumothorax	5 Tage
III.	24.5.10.	—	3 cm.	24.6.10.	Pleura spiegelnd, Rippe nicht nachgewachsen	31 Tage
IV.	2.6.10.	—	6 cm.	18.6.10.	Pleura spiegelnd, Rippe nicht nachgewachsen	16 Tage
V.	9.6.10.	—	6,5 cm.	30.6.10.	Pleura spiegelnd, Rippe nicht nachgewachsen	21 Tage

Vorstehende Tabelle soll eine Uebersicht geben über die Lebensdauer der Tiere nach der Operation bis zu ihrer Tötung, ferner über die Länge der resecierten Rippenstücke, sowie über den makroskopischen Befund der Resektionsstellen.

Nach der Tötung der Tiere verfertigte ich von den Resektionsstellen ein Röntgenbild an, um auf diesem Wege zu sehen, ob das hintere Periost Knochen nachgebildet hätte.

Bei Hund II, der am fünften Tage nach der Operation am Pneumothorax zu Grunde ging, wurde die Resektionsstelle nicht geröntgt, da mir die Zeit bis zu seinem Tode zu kurz schien.

Aus beiliegenden Röntgenabzügen, die leider die Verhältnisse nicht so gut wiedergeben wie die Platte selbst, ist folgendes ersichtlich:

Bei Hund I sieht man deutlich, dass sich an den Resektionsstellen kallusartige Massen vom Periost aus gebildet haben, die bei längerer Lebensdauer des operierten Hundes wohl im stande gewesen wären, die beiden Rippenenden wieder mit einander zu verbinden. Ueber das narbenartige Zwischengewebe gibt uns das Röntgenbild keinen Aufschluss; die histologische Untersuchung wird hier zum Ziele führen.



Hund I.

Zu diesem Versuche möchte ich ausserdem noch bemerken, dass ich hier die Verschorfung oberflächlicher vornahm wie bei den späteren Tieren.

Bei den Röntgenbildern der Versuchstiere III, IV, V hat man den Eindruck, als ob ein Zusammenrücken der Rippenenden auch späterhin ausgeschlossen wäre, denn erstens wurden hier grössere Stücke reseciert und zweitens verschorfte ich die Rippenenden selbst noch eingehender. Bei Hund IV und V sieht man deutlich, wie das Periost erst einige Millimeter hinter der Resektionsstelle wuchert, während das Rippenende selbst frei ist.

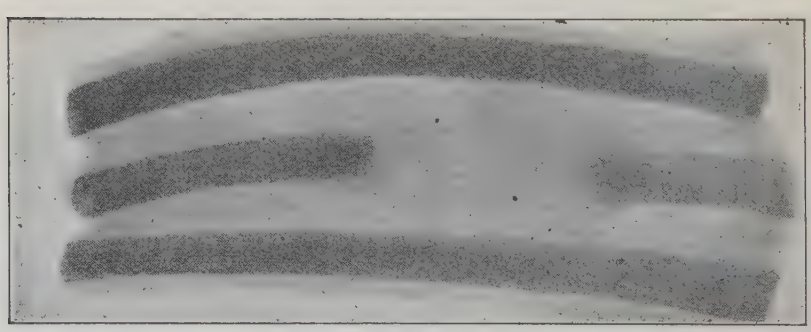

Hund III.

Stelle, an der das Periost einige mm hinter der Resektionsstelle wuchert.

Hund IV.



Periostfreie Resektionsstelle.

Hund V.

Das Röntgenbild gibt keine Anhaltspunkte über das zwischen den Resektionsstellen entstandene Gewebe. Darüber konnte die histologische Untersuchung Aufschluss geben:

Die Operationsstellen wurden nebst den anstossenden Rippen nach Tötung der Tiere herausgeschnitten und in Formalin gehärtet. Einbettung erfolgte teils in Paraffin, teils in Celloidin, nachdem zuvor die Operationsstelle von den benachbarten Rippen lospräpariert war.

Nur bei Hund I war das letzte nicht möglich, da ein sehr kleines Stück resecierl war. Hier musste die operierte Rippe zuvor in Salpetersäure entkalkt werden. Die Färbung der angefertigten Mikrotomschnitte geschah mit Hämatoxylin, nach van Gieson und auf elastische Fasern nach Weigert.

Bei Hund I stehen die beiden Enden der resecierten Rippe nur wenige Millimeter von einander ab. Der Zwischenraum ist durch einen teils bindegewebigen, teils knorpeligen Callus ausgefüllt.

An den resecierten Enden zeigt sich lebhafte Knochenneubildung mit stellenweise mehrschichtigen Osteoblastensäulen. Nach der Pleura zu wird der beschriebene Kallus bedeckt von der scheinbar unveränderten Fascia endothoracica und weiterhin von der gleichfalls nicht nennenswert veränderten Pleura nebst subpleuralem Fettgewebe. Nach der Haut zu lagert sich über den Callus und die Rippenenden ein 4 bis 5 Millimeter dickes Granulationsgewebe, das schon zum grossen Teil in bindegewebiger Umwandlung begriffen ist und keinerlei Besonderheiten bietet. Im Bereiche dieses Granulationsgewebes findet sich an dem einen Rippenende eine etwa 1 Millimeter dicke Wucherung des Periosts, bestehend aus Spindelzellen und Knochenbälkchen, die mit der Corticalis der Rippe in unmittelbarem Zusammenhang stehen. Die mikroskopischen Befunde bei den Hunden III, IV, V bei denen

eine ausgedehntere Rippenresektion und intensivere Verschorfung vorgenommen war, sind einander so ähnlich, dass sie gemeinsam beschrieben werden können. Wie bereits bemerkt, wurde bei diesen Hunden die mehrere fingerbreite Operationsstelle von den Rippenenden abgelöst und diese also selbst nicht untersucht. An der Operationsstelle befindet sich lediglich ein 4—8 Millimeter dickes grösstenteils vernarbtes Granulationsgewebe, das die Interkostalmuskeln unterbricht und sich mit einigen Fortsätzen in sie hineinerstreckt.

Fascia endothoracica, subpleurales Fettgewebe und die Pleura selbst, soweit sie in den Präparaten erhalten ist, sind intakt.

Von Knochenbildung fehlt jede Spur.

Die histologische Untersuchung bestätigt also vollauf, was das Röntgenbild andeutete.

Kurz möchte ich auch angeben, dass ich das hintere Periost kürzlich bei einem Hunde nach Rippenresektion mit rauchender Salpetersäure, also chemisch, behandelt habe. Ueber die Resultate kann ich noch nichts anführen, da erst zu kurze Zeit nach der Operation verstrichen ist.

Zusammenfassend möchte ich hervorheben:

I. Nach Kauterisation des hinteren Knochenperiosts der Rippen bilden sich von neuem keine Knochen,

1. wenn genügend intensiv verschorft wird,
2. wenn genügend lange Rippenstücke reseciert werden.

II. Hieraus ergibt sich, dass sowohl die Freundsche Operation, die Cardiolyse, sowie alle auf Brustwandmobilisierung hinauslaufenden Verfahren vereinfacht werden, da das technisch schwierige Abziehen des hinteren Rippenperiosts wegfällt. Ausserdem dürften die Resultate bei diesen Operationen in Zukunft günstiger werden, da eben eine Knochenregeneration nach Verschorfung des Rippenperiosts nicht auftritt.

Uebrigens möchte ich noch anführen, dass Prof. Klapp nach Abschluss meiner Versuche das Verfahren am Menschen erprobt hat. Es war ein Fall von rachitischem Thorax mit starken Asthmabeschwerden. Der Patient, der Ende Juli operiert wurde, fühlt sich jetzt wohl und nahezu beschwerdefrei.

Zum Schlusse erfülle ich die angenehme Pflicht, Herrn Prof. Klapp für die gütige Anregung zu den Versuchen, sowie Herrn Professor Beitzke für die liebenswürdige Unterstützung bei den histologischen Untersuchungen herzlichst zu danken.

Lebenslauf.

Ich, Friedrich Wilhelm Karl von Goeldel, bin als Sohn des verstorbenen praktischen Arztes Dr. Hugo von Goeldel und seiner Ehefrau Marie, geb. Löber, am 9. Juni 1881 in Daun in der Eifel geboren worden.

Das humanistische Gymnasium absolvierte ich 1901 in Rosenheim in Oberbayern. Hierauf besuchte ich vier Semester die allgemeine Abteilung der Kgl. technischen Hochschule in München, um dann im W.-S. 1903/04 in Berlin an der Universität Naturwissenschaften und seit S.-S. 1905 ausschliesslich Medizin zu studieren.

Im W.-S. 1900/10 legte ich das medizinische Staatsexamen in Berlin ab; dem medizinischen Vorexamen hatte ich mich nach dem vierten medizinischen Semester in München unterzogen, da mir ein Semester meiner früheren Studien angerechnet wurde.

Seit 1. April bin ich als Medizinalpraktikant in Berlin beschäftigt.

Naturwissenschaften hörte ich vor allem bei folgenden Professoren: v. Bezold, v. Richthofen, v. Drygalski.

Als Mediziner hörte ich vor dem Vorexamen bei: v. Baeyer, R. v. Hertwig, Röntgen, Rückert, Mollier, v. Voit (†).

Meine klinischen Studien machte ich unter Leitung der Professoren: Bier, Bumm, Heubner, His, Klapp, Kraus, v. Michel, v. Müller, v. Olshausen und Ziehen; Pathologische Anatomie hörte ich bei Orth.